

**CÁTEDRA DE ANATOMÍA HUMANA**

---

CARRERA DE LICENCIATURA EN OBSTETRICIA  
FACULTAD DE CIENCIAS MÉDICAS  
UNIVERSIDAD DE BUENOS AIRES

**GUÍA PRÁCTICA Nº 4**  
**“MIEMBRO SUPERIOR”**

**Docentes de anatomía en obstetricia**

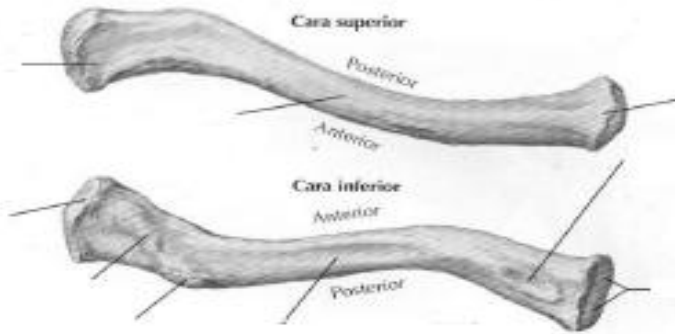
1. Completar en la línea de puntos con respecto a la siguiente imagen:

Hueso:.....

Tipo de hueso:.....

Derecho o izquierdo:.....

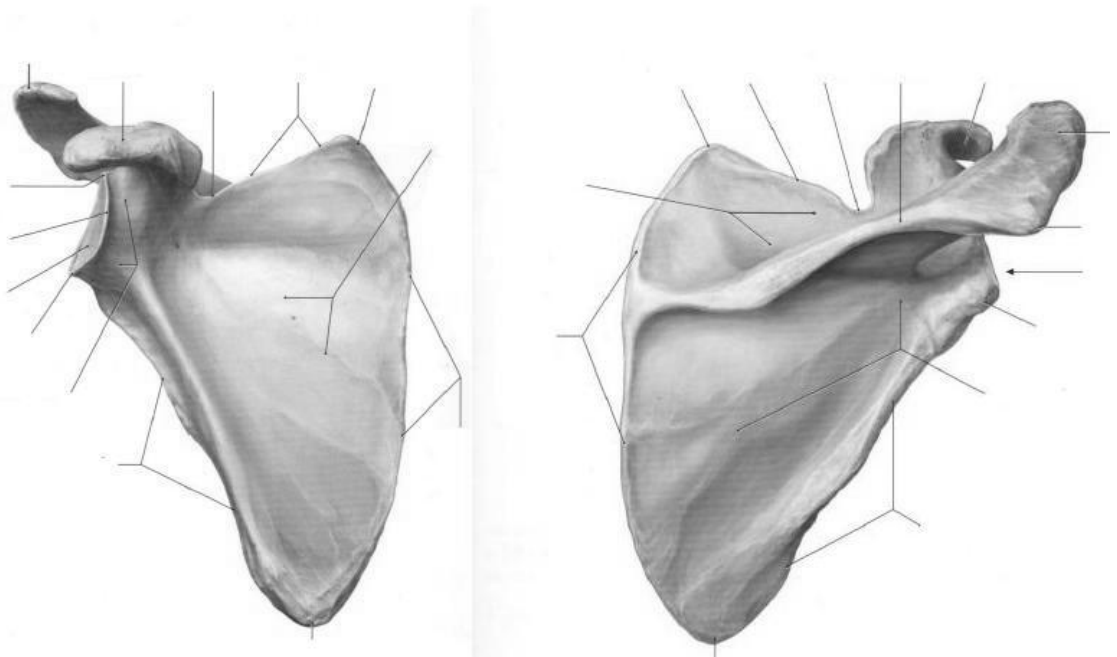
Vista:.....



2. Completar los accidentes óseos de la siguiente imagen:

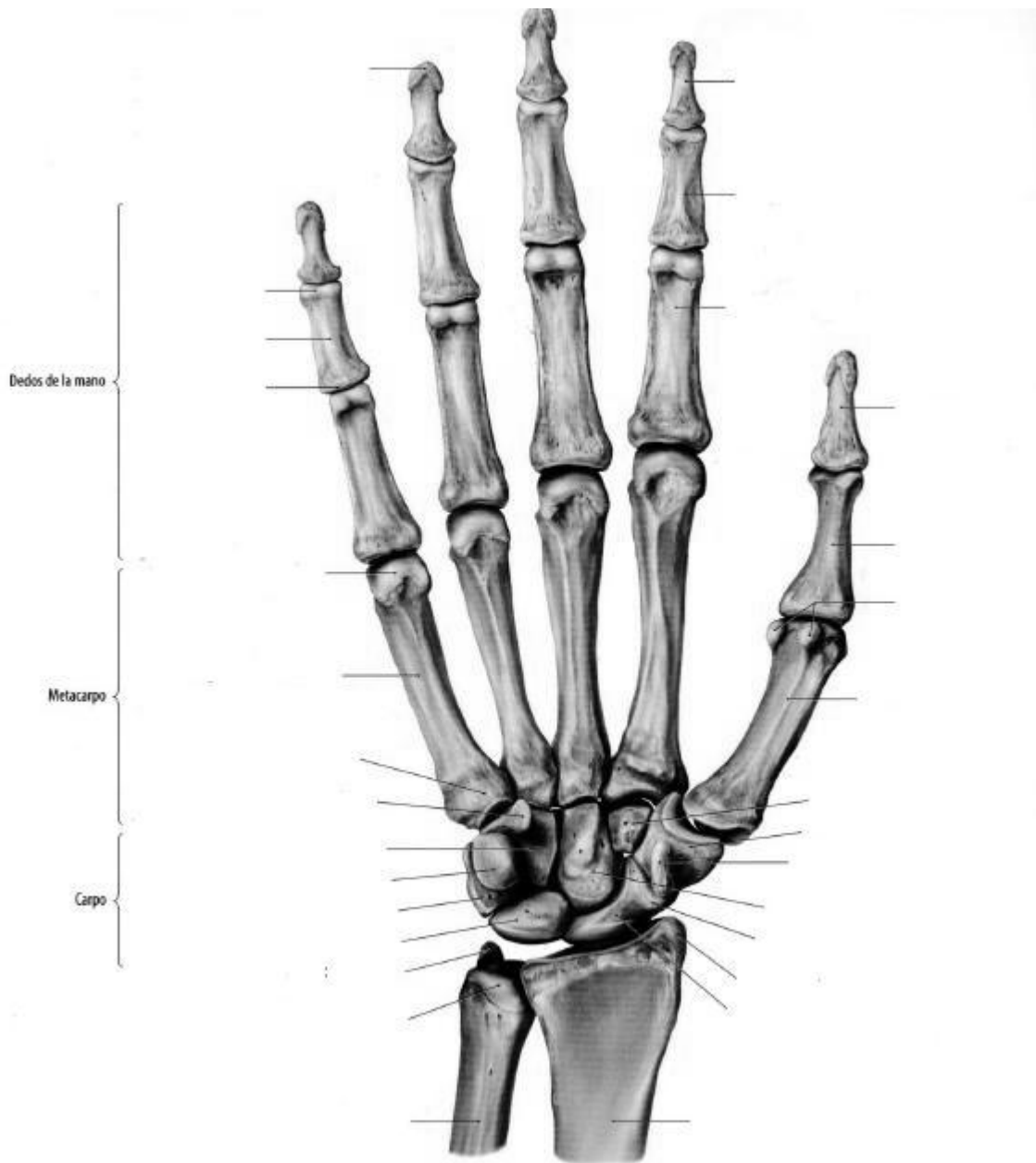
Hueso:.....

Tipo de hueso:.....

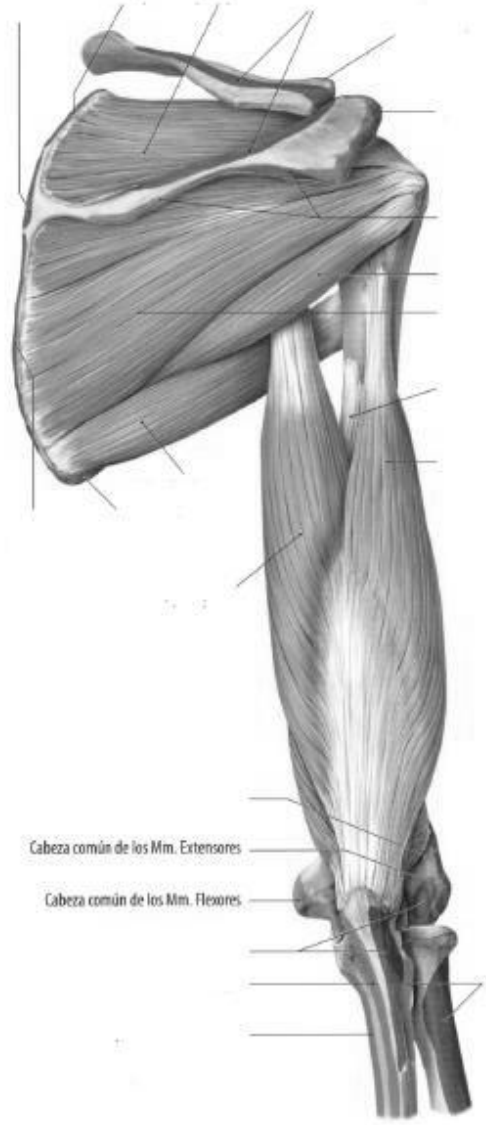
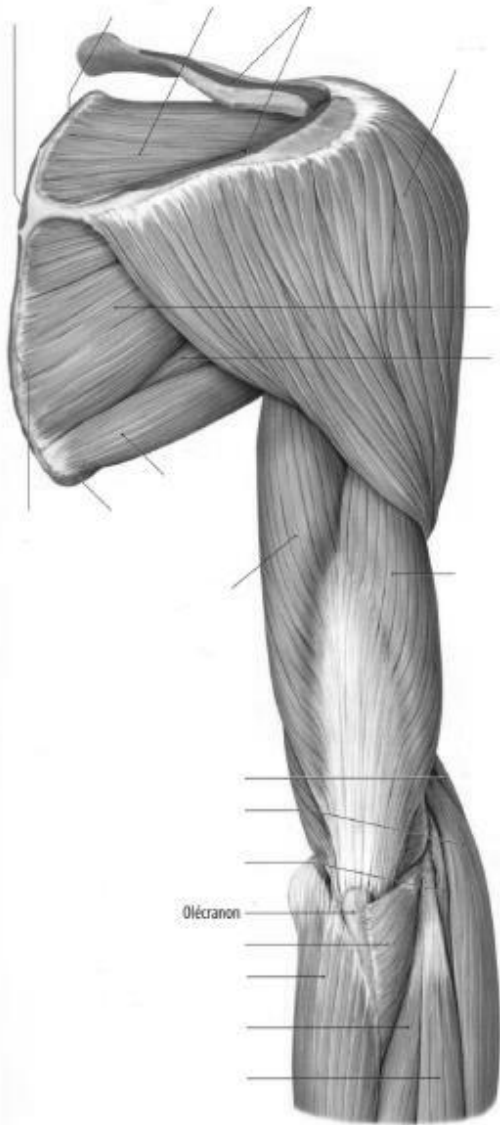


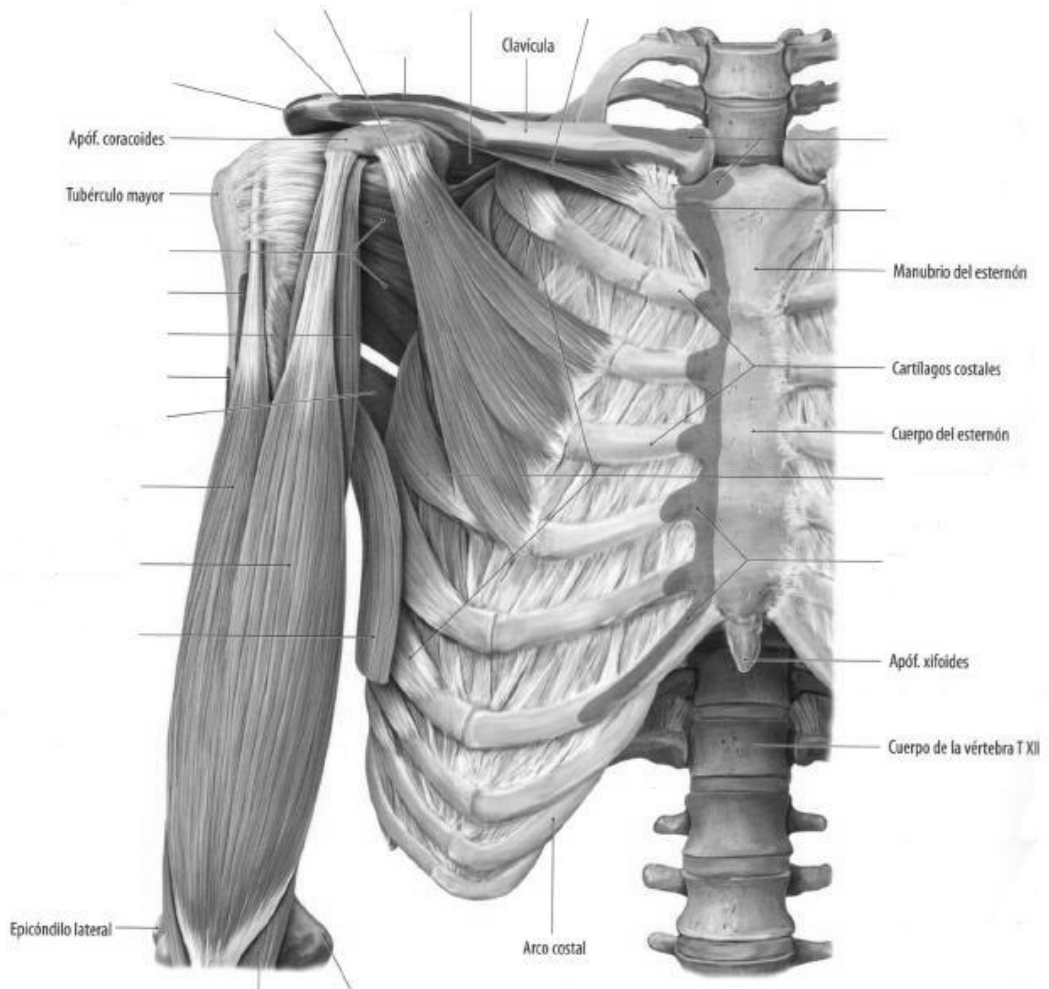
3. De la misma manera, describa los huesos restantes de brazo y antebrazo.

4. Con respecto a la siguiente imagen de mano, complete las referencias:



5. Articulaciones. En cada articulación nombre de qué tipo se trata, a qué conjunto pertenece y qué huesos participan. Por ejemplo: escapulo humeral: diartrosis, enartrosis (cavidad glenoidea de la escápula con la cabeza del húmero).  
 Esternocondroclavicular:  
 Acromioclavicular:  
 Escapulo humeral:  
 Articulación del codo:  
 Radiocubital superior:  
 Radiocubital inferior:  
 Radiocarpiana:  
 Mediocarpiana:  
 Interfalanges:
6. Nombre los músculos que unen el tronco a la cintura escapular.
7. Nombre los músculos que unen el tronco y la cintura escapular al húmero.
8. Complete la imagen:





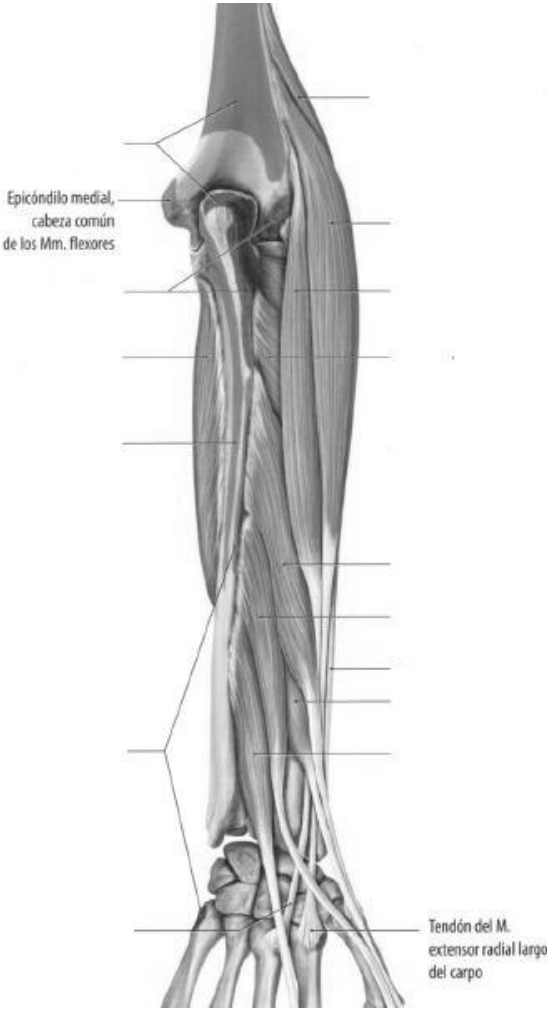
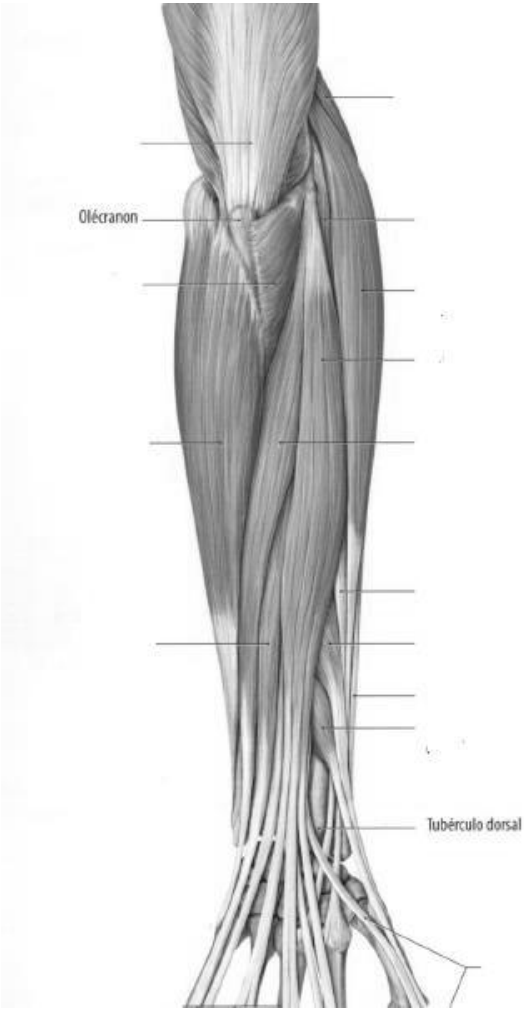
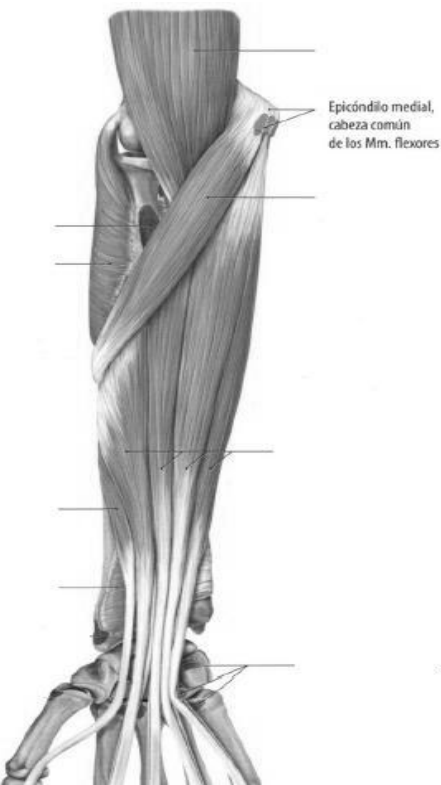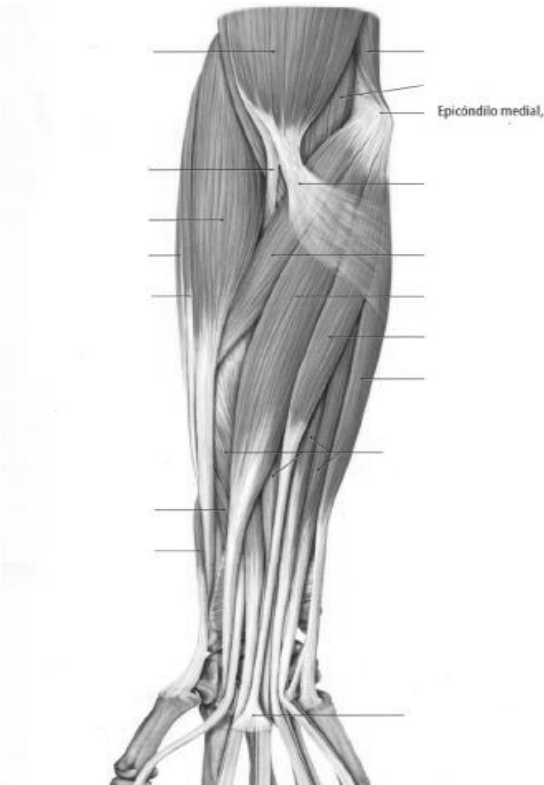9. Complete el siguiente cuadro:

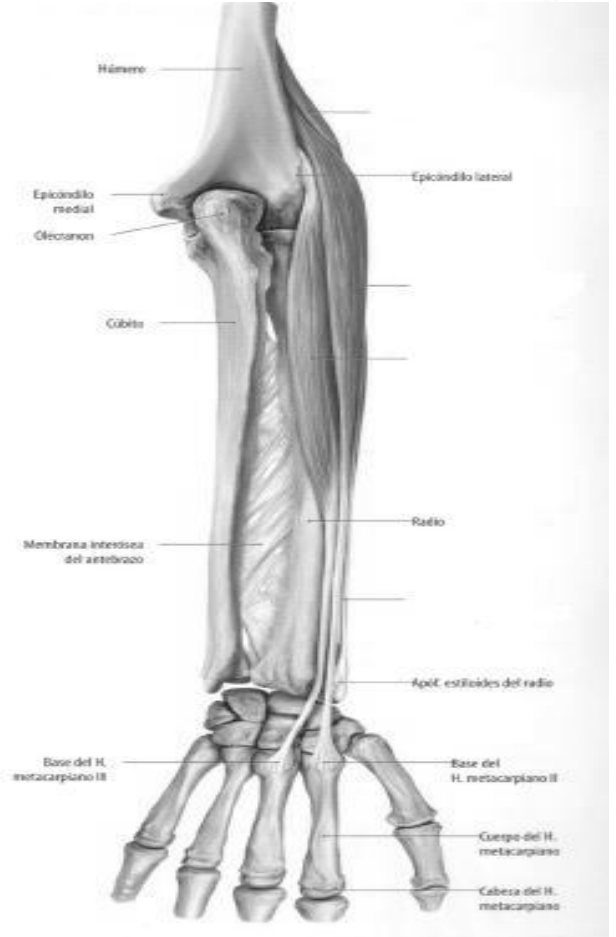
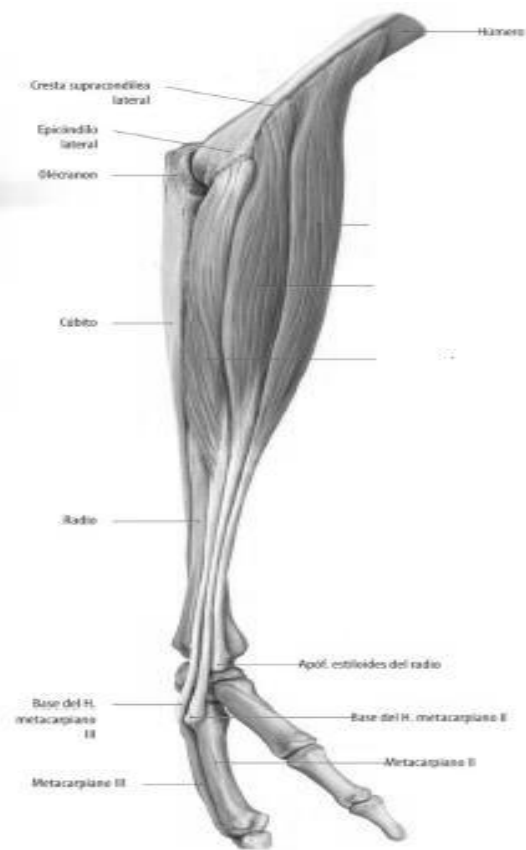
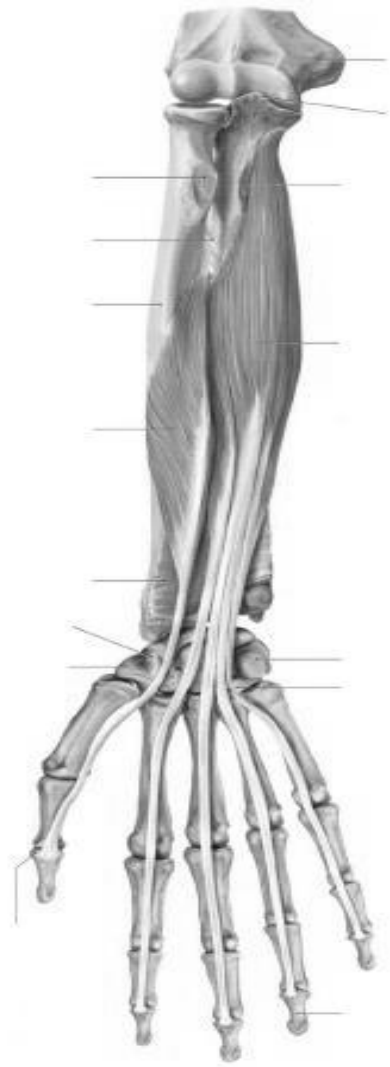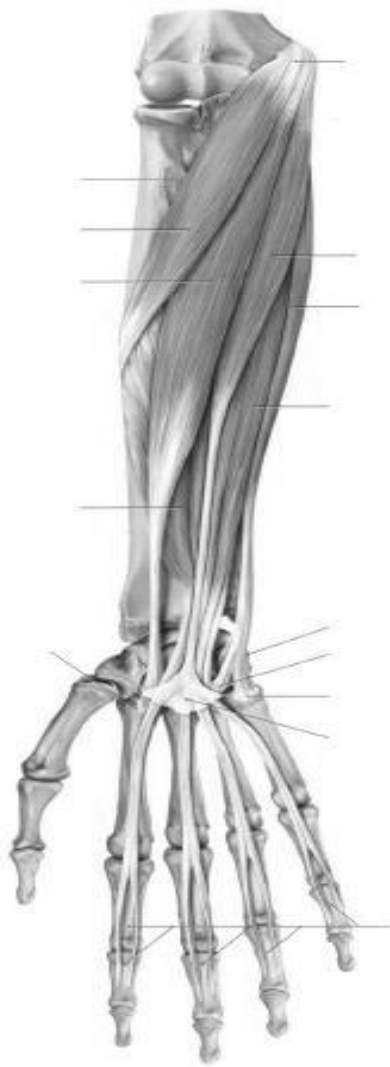MUSCULO	INSERCIÓN PROXIMAL	INSERCIÓN DISTAL	INERV.	IRRIG.	ACCIÓN
CORACO-BRAQUIAL					
BICEPS	P.CORTA  P.LARGA				
BRAQUIAL ANTERIOR					
TRICEPS	P.LARGA  V.EXTERNO  V.INTERNO				

Músculos del antebrazo.

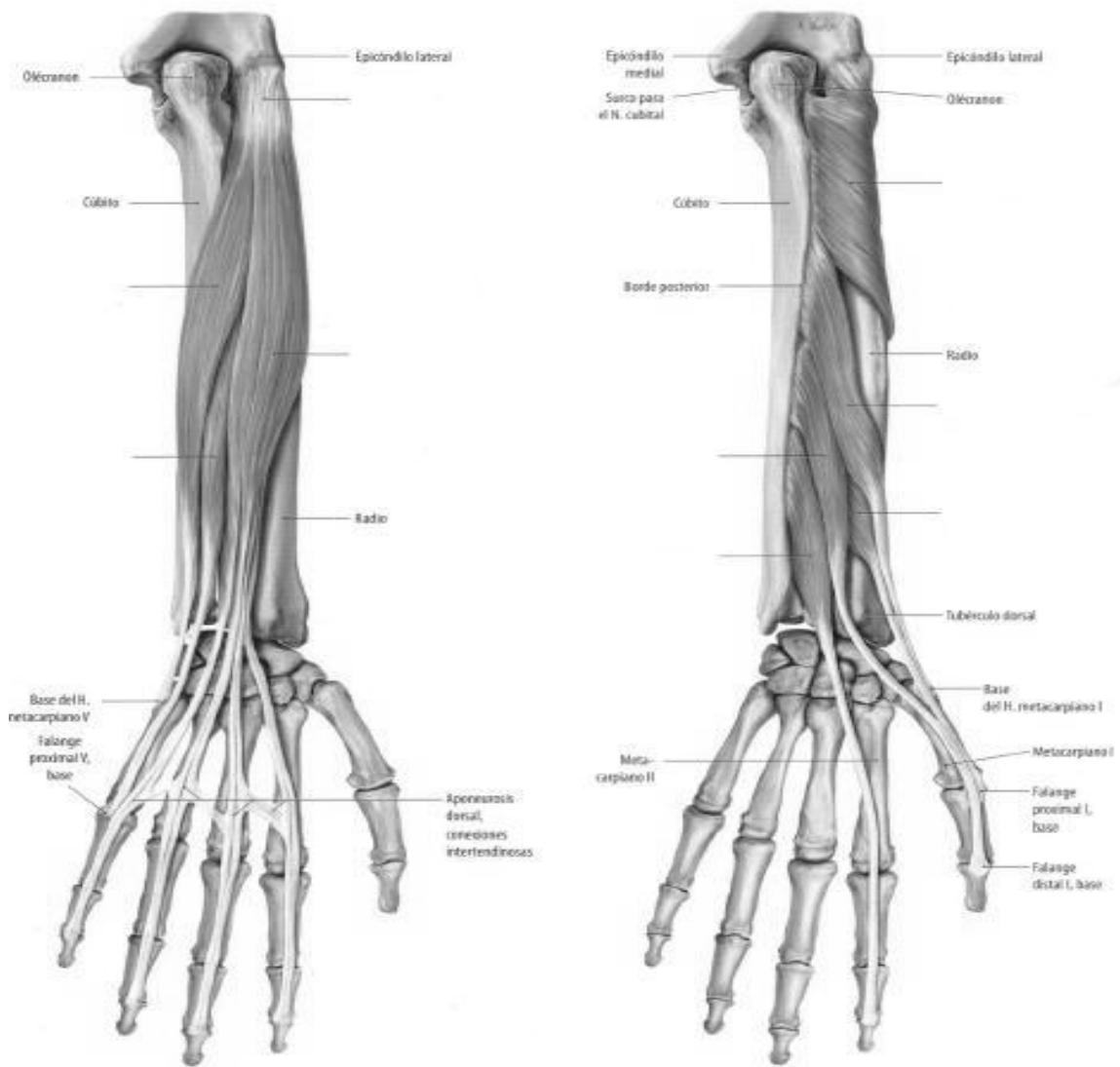
MUSCULO	INSERCIÓN PROXIMAL	INSERCIÓN DISTAL	INERV.	IRRIG.	ACCIÓN
PRONADOR REDONDO					
PALMAR MAYOR					
PALMAR MENOR					
CUBITAL ANTERIOR					
FLEXOR COMUN SUPERFICIAL					
FLEXOR COMUN PROFUNDO					
FLEXOR LARGO PULGAR					
PRONADOR CUADRADO					
SUPINADOR LARGO					
PRIMER RADIAL EXTERNO					
SEGUNDO RADIAL EXTERNO					
SUPINADOR CORTO					
EXTENSOR COMUN DE LOS DEDOS					
EXTENSOR PROPIO DEL 5º DEDO					
CUBITAL POSTERIOR					
ANCONEO					
ABDUCTOR LARGO DEL PULGAR					
EXTENSOR CORTO DEL PULGAR					
EXTENSOR LARGO DEL PULGAR					
EXTENSOR PROPIO DEL INDICE					

10. Complete las siguientes imágenes:

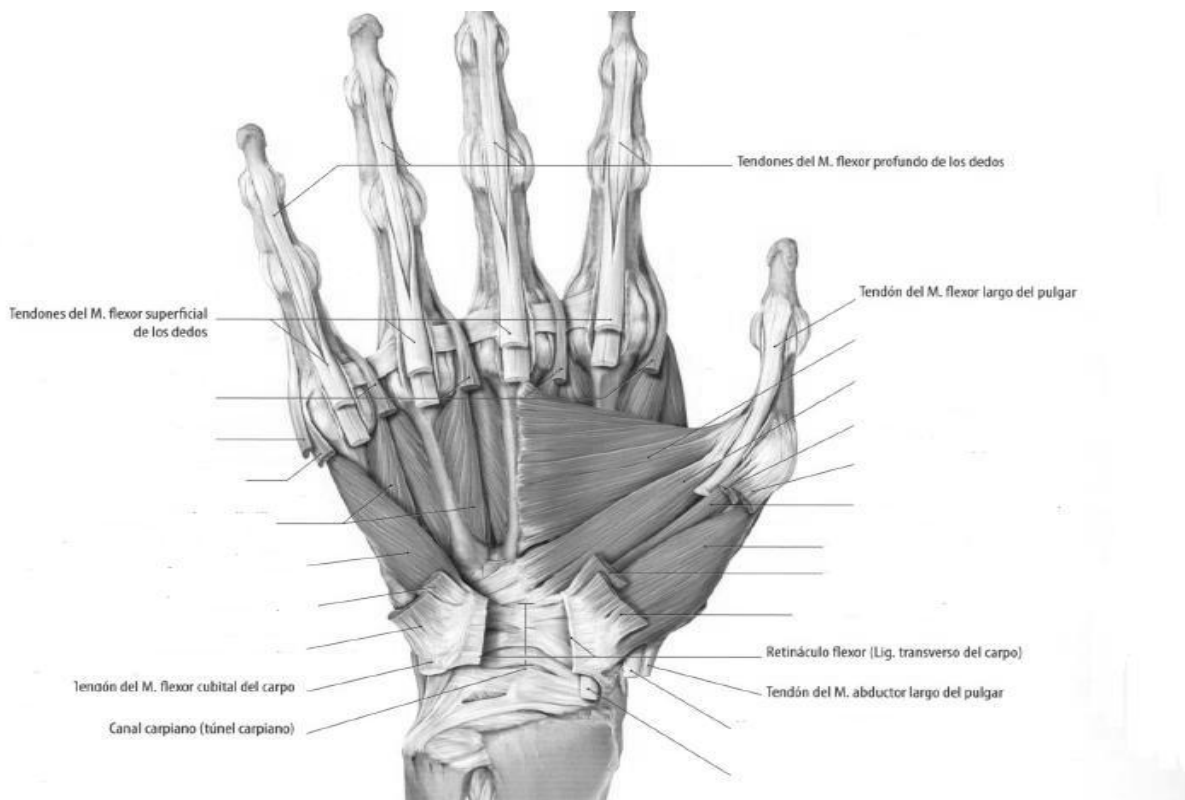


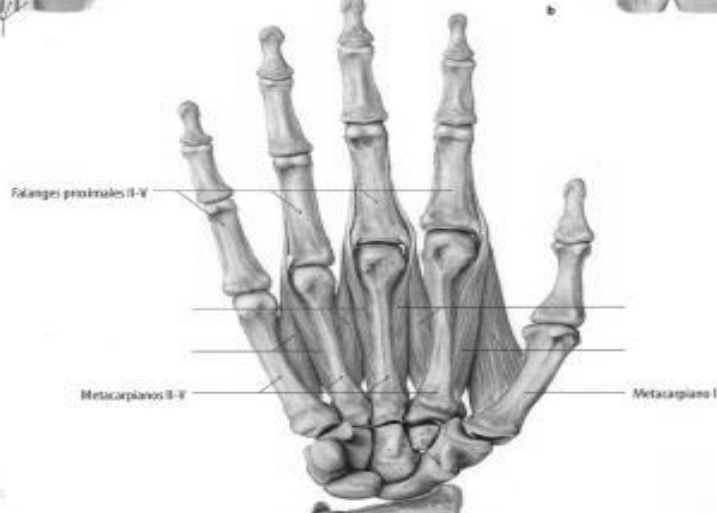
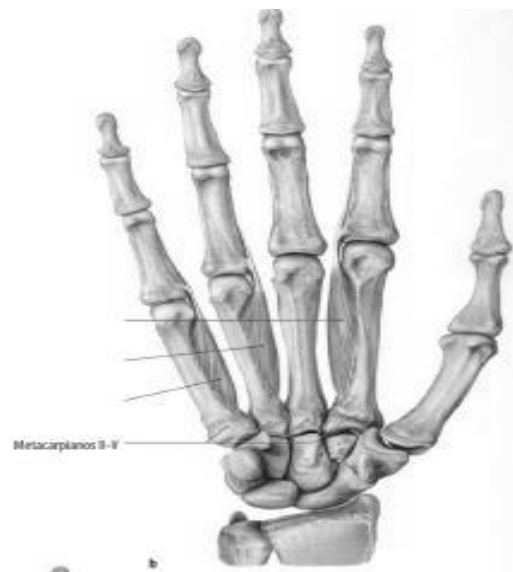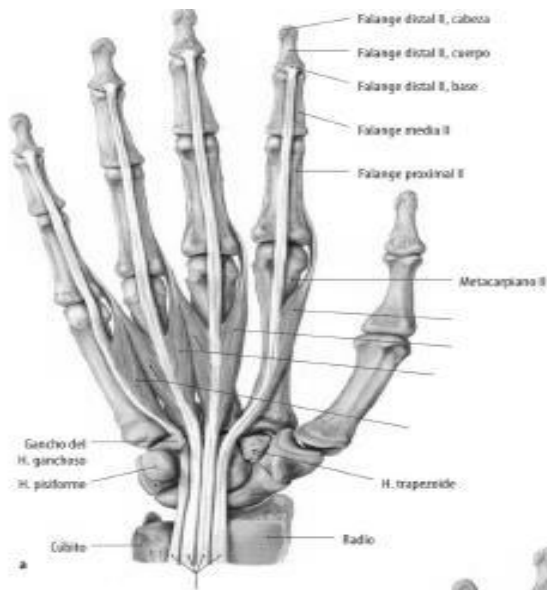
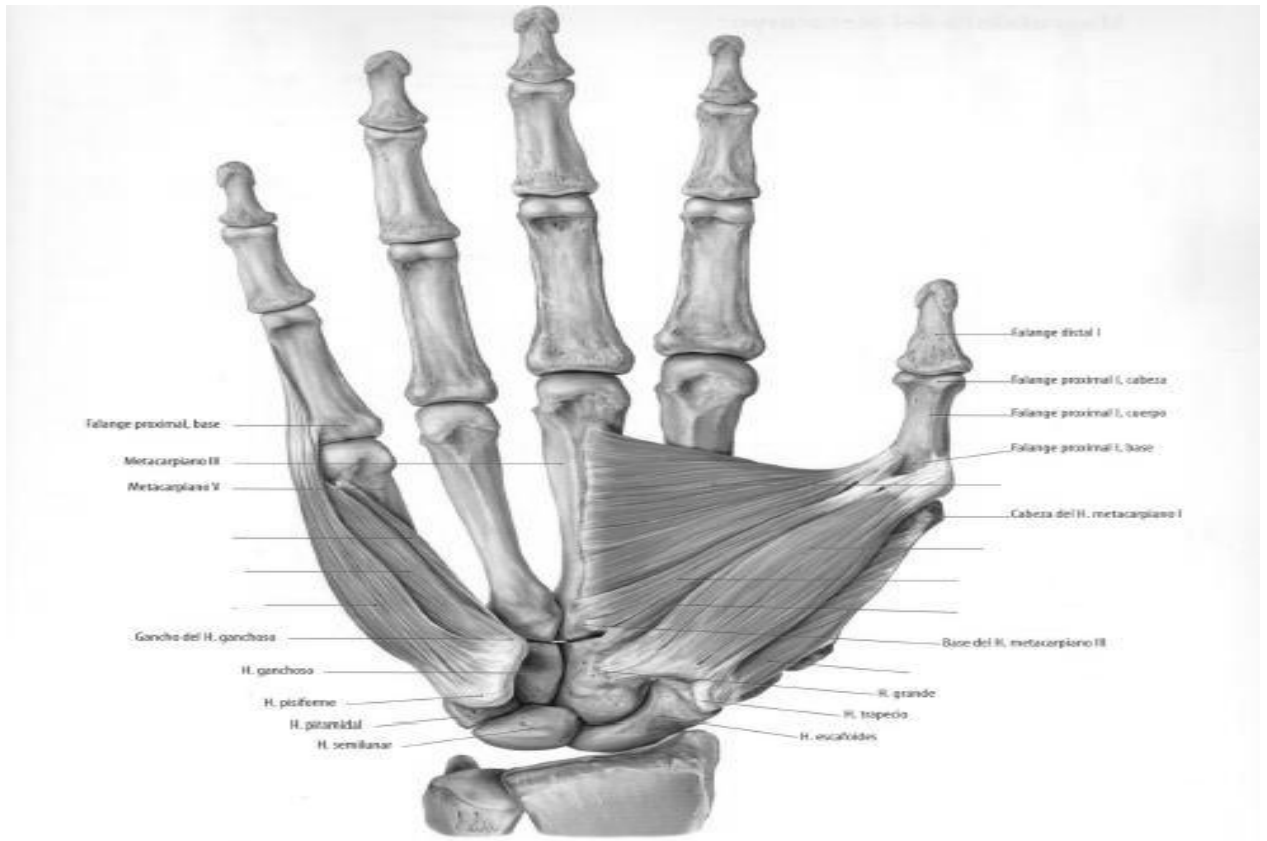




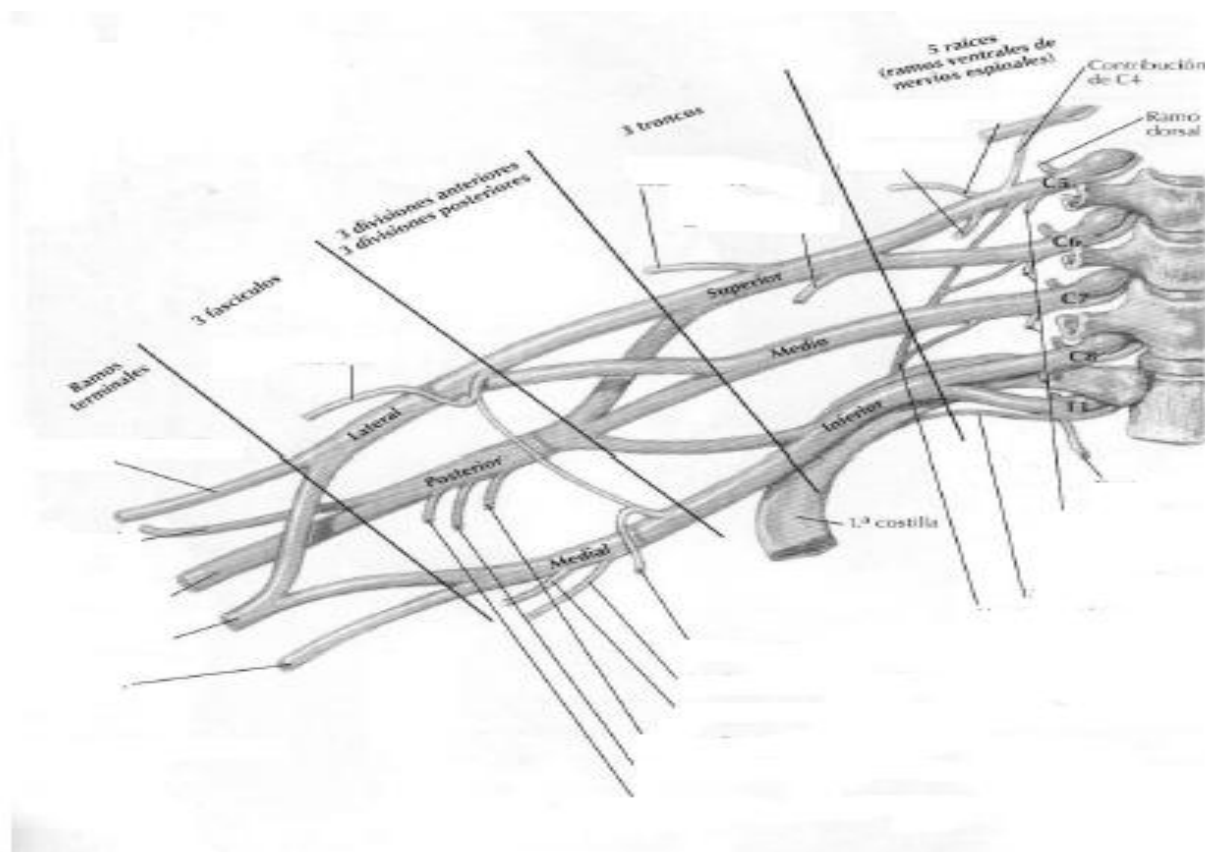


11. Realice una tabla similar a la anterior para los músculos de la mano.
12. Complete las siguientes imágenes.





13. Completar la siguiente imagen con respecto al plexo braquial:



**PREGUNTA PARA PENSAR:**

Partiendo desde la posición anatómica, si quiero rascarme la cabeza, ¿Qué movimientos debo realizar para hacerlo y que nervios son los responsables de dichos movimientos?

14. Con respecto a la irrigación, describa la misma en hombro, brazo, antebrazo y mano. Para seguir el recorrido, utilice la siguiente imagen A.

15. Con respecto al drenaje venoso superficial, describa la formación del mismo.

16. Con respecto a la topografía,

- Describa límites y contenido de los canales bicipitales.
- En la imagen B, describa la topografía "axila".
- ¿qué otras topografías reconoce en el miembro superior?

Imagen A

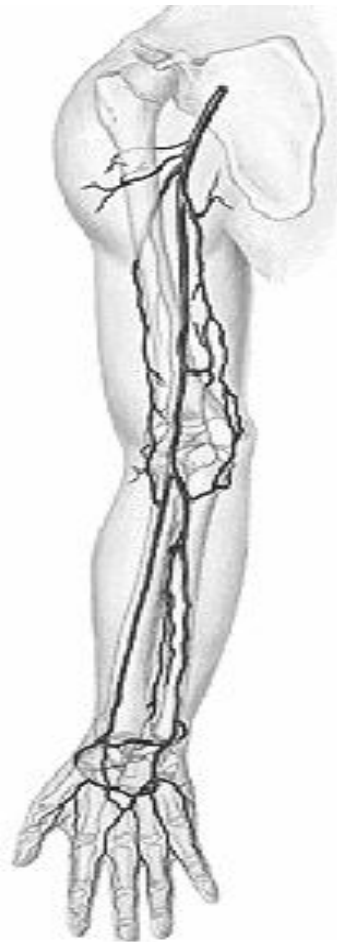


Imagen B

Sección parasagital oblicua de la axila

